

# Pränatale Diagnose von Lippen-Kiefer-Gaumen-Spalten

Gunther Mielke

**B**islang wird erst ein kleiner Teil der LKG-Spalten vorgeburtlich diagnostiziert. Dabei hat die moderne 3D-Sonografie die Möglichkeiten für die pränatale Diagnostik von Lippen-Kiefer-Gaumenspalten in den letzten Jahren weiter verbessert. Sie hilft den Eltern, sich auf die Krankheit und ihre Behandlung einzustellen und ermöglicht eine Optimierung des perinatalen Managements.

## Ultraschall in der Schwangerschaft

In Deutschland sind drei Ultraschalluntersuchungen in der Schwangerschaft etabliert. Während bei der ersten Ultraschalluntersuchung in der 9.-12. Schwangerschaftswoche (SSW) intrauteriner Sitz, Gestationsalter und Intaktheit der Schwangerschaft überprüft und ggf. Mehrlinge erkannt werden, können bei der 2. und 3. Untersuchung in der ca. 20. und 30. SSW neben Wachstumsstörungen, Nabelschnur-, Fruchtwasser- und Plazentaanomalien auch Fehlbildungen erkannt werden.

Die Darstellung des fetalen Gesichts ist in Sagittal-, Koronar- und Axialschnitten möglich. Die größte Bedeutung kommt der Darstellung des fetalen Profils im medianen Sagittalschnitt und dem Koronarschnitt zur Darstellung von Augen, Mund und Nase zu. Auch dynamische Abläufe wie Augenbewegungen, Lidöffnung, Mundöffnung und Schluckbewegungen sind sichtbar (Mielke et al., 1997). Neben Spaltbildungen und Profilauffälligkeiten können auch Augen- und Ohrfehlbildungen pränatal diagnostiziert werden. In den letzten Jahren hat die 3D-Sonographie mit der Möglichkeit der Darstellung in drei Ebenen und Oberflächenansichten die Visualisierung des fetalen Gesichts weiter verbessert.

## Pränatale Erkennung von Fehlbildungen

Ungefähr 0,5-1 von 1000 Neugeborenen werden mit einer Lippen-Kiefer-Gaumen-Spalte (LKG-Spalte) geboren (Loffredo et al., 2001; Itikala et al., 2001). Die Spaltbildung kann isoliert oder kombiniert mit anderen Fehlbildungen, Syndromen oder Chromosomenstörungen auftreten. Assoziierte Fehlbildungen betreffen insbesondere das zentrale Nervensystem und das Skelett, gefolgt von urogenitalen und kardiovaskulären Malformationen (Stoll et al., 2000). Die geringste Rate an assoziierten Fehlbildungen wird für die isolierte Lippenspalte angegeben.

Derzeit wird nur ein kleiner Teil der LKG-Spalten vorgeburtlich diagnostiziert. In



**Priv.-Doz. Dr. med. Gunther Mielke**

praktiziert als Facharzt für Gynäkologie und Geburtshilfe in Stuttgart. Nach dem Medizinstudium war er seit 1988 Wissenschaftlicher Angestellter an der Universitäts-Frauenklinik Tübingen und leitete dort nach seiner Habilitation 1997 von 1998-2002 den Bereich Pränatale

Medizin und Ultraschalldiagnostik.

einer kürzlich publizierten europäischen Multicenterstudie wurden 27 % aller bzw. 18 % der isolierten LKG-Spalten pränatal erkannt. Das mittlere Gestationsalter bei Diagnose isolierter LKG-Spalten betrug 25,5 SSW (Clementi et al., 2000). 13 % der Schwangerschaften, bei denen eine Spaltbildung diagnostiziert worden war, wurden unterbrochen, in 97 % von diesen war die Spaltbildung mit weiteren Fehlbildungen, Syndromen oder Chromosomenaberrationen assoziiert.

Die pränatale Erkennung angeborener Fehlbildungen ermöglicht in einem Teil der Fälle neben der vorgeburtlichen interdiszi-

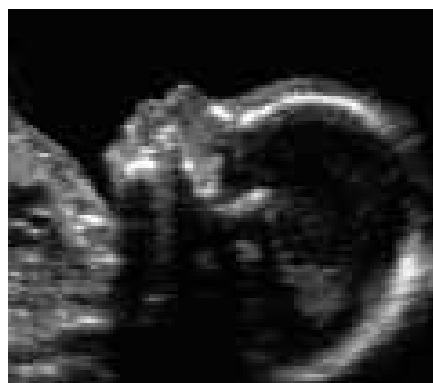

Abb 1: Profil im Sagittalschnitt

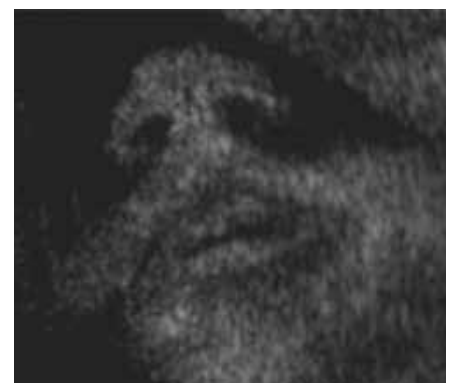

Abb 2: Nase und Mund im Koronarschnitt

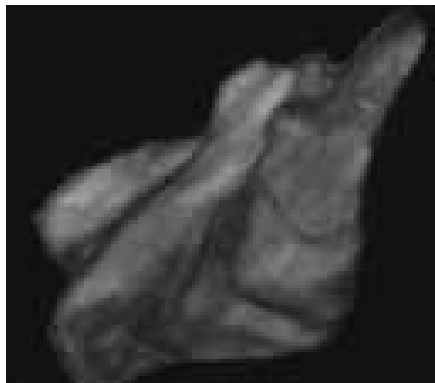

Abb. 3: Gesicht mit Armen, 3D-Darstellung

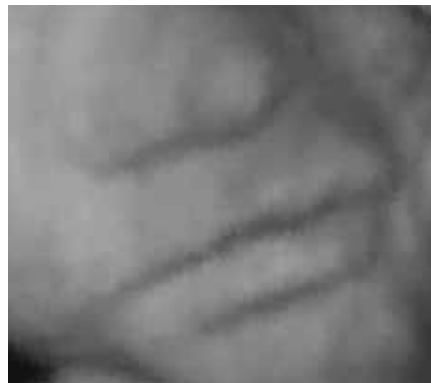

Bild 4: Nase und Mund (Aufsicht), 3D-Darstellung

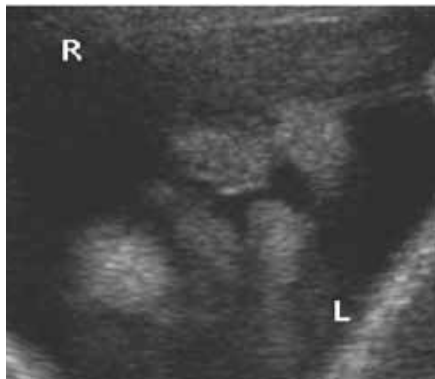

Bild 5: Nase und Mund im Koronarschnitt (Aufsicht), 2D-Darstellung: schmale linksseitige LKG-Spalte

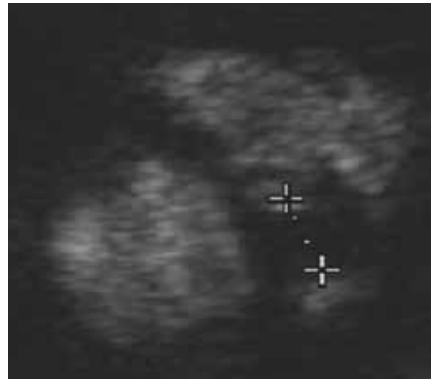


Bild 6: Nase und Mund im Koronarschnitt (Aufsicht), 2D-Darstellung: breite linksseitige LKG-Spalte

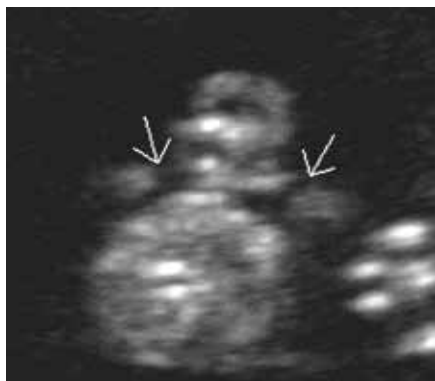


Bild 7: Nase und Mund im Koronarschnitt (Aufsicht), 2D-Darstellung: bilaterale LKG-Spalte (18. SSW)

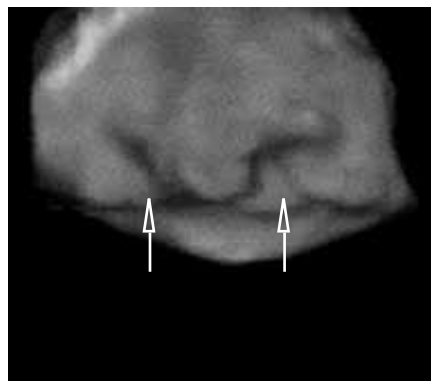


Bild 8: Bilaterale LKG-Spalte, 3D-Darstellung

plinären Beratung der Eltern über Krankheit und Behandlungskonzepte auch eine Optimierung des perinatalen Managements. So können beispielsweise für Neuralrohrdefekte und ductusabhängige Herzfehler bessere Behandlungsergebnisse nach pränataler Diagnose durch eine Optimierung bezüglich Entbindungsort, -zeitpunkt und -modus sowie unverzügliche Einleitung therapeutischer Maßnahmen nachgewiesen werden. Die pränatale Diagnose von Lippen-Kiefer-Gaumen-Spalten hilft betroffenen Eltern, sich auf die Krankheit und die Behandlung einzustellen (Matthews et al., 1998). Betroffene Eltern empfinden das Zeigen von präoperativen Bildern und Bildern nach

der Behandlung als hilfreich im Rahmen der pränatalen Beratung (Matthews et al., 1998). Die Entbindung im Perinatalzentrum in geplanter Kooperation mit der Neugeborenenmedizin kann bei gesichtsfehlbildungsbedingten Atemproblemen lebensrettend sein (Hafner et al., 1997).

## Fetalchirurgie

Bei schwerwiegenden Fehlbildungen wie Zwerchfellhernie und Neuralrohrdefekten kann eine vorgeburtliche Operation unter Umständen bessere Behandlungsergebnisse erzielen. Das narbenfreie Verheilen fetaler Wunden lässt die vorgeburtliche

Operation von LKG-Spalten interessant erscheinen. Dennoch ist die Fetalchirurgie von LKG-Spalten wegen der hohen Rate an geburtshilflichen Komplikationen wie vorzeitigen Wehen, Blasensprung und Frühgeburt derzeit keine Option.

## Prävention durch Vitamine

Folsäuresubstitution kann die Häufigkeit angeborener Neuralrohrdefekte senken. Es wird eine bereits präkonzeptionell beginnende Einnahme von 0,4 mg Folsäure pro Tag, bei belasteter Anamnese von 4 mg pro Tag empfohlen (Koletzko & Kries, 1994). Auch die Häufigkeit von LKG-Spalten scheint durch (folsäurehaltige) Multivitaminsubstitution reduziert werden zu können (Hernandez-Diaz et al., 2000, Loffredo et al., 2001, Itikala et al., 2001).

Clementi, M.; Tenconi, R.; Bianchi, F.; Stoll, C. (2000). Evaluation of prenatal diagnosis of cleft lip with or without cleft palate and cleft palate by ultrasound: experience from 20 European registries. EUROSCAN study group. *Prenat Diagn.* Nov. 20 (11), 870-5

Hafner, E.; Sterniste, W.; Scholler, J.; Schuchter, K.; Philipp, K. (1977). Prenatal diagnosis of facial malformations. *Prenat Diagn.* Jan. 17 (1), 51-8

Hernandez-Diaz, S.; Werler, M.M.; Walker, A.M.; Mitchell, A.A. (2000). Folic acid antagonists during pregnancy and the risk of birth defects. *N Engl J Med.* Nov. 30; 343 (22), 1608-14

Itikala, P.R.; Watkins, M.L.; Mulinare, J.; Moore, C.A.; Liu, Y. (2001). Maternal multivitamin use and orofacial clefts in offspring. *Teratology* Feb. 63 (2), 79-86

Koletzko, B. & von Kries, R. (1994). Prävention von Neuralrohrdefekten durch Folsäurezufuhr in der Frühschwangerschaft. *Der Frauenarzt* 35, 1007-1010

Loffredo, L.C.; Souza, J.M.; Freitas, J.A.; Mossey, P.A. (2001). Oral clefts and vitamin supplementation. *Cleft Palate Craniofac J.* Jan. 38 (1), 76-83

Matthews, M.S.; Cohen, M.; Viglione, M.; Brown, A.S. (1998). Prenatal counseling for cleft lip and palate. *Plast Reconstr Surg.* Jan. 101 (1), 1-5

Mielke, G.; Dietz, K.; Franz, H.; Reiss, I.; Gembruch, U. (1997). Sonographic assessment of the fetal palpebral fissure slant - An additional tool in the prenatal diagnosis of syndromes. *Prenat Diagn.* 17, 323-326

Stoll, C.; Alembik, Y.; Dott, B.; Roth, M.P. (2000). Associated malformations in cases with oral clefts. *Cleft Palate Craniofac J.* Jan. 37 (1), 41-7

### Autor

Priv.-Doz. Dr. med. Gunther Mielke  
Jahnstr. 6  
D-70597 Stuttgart  
info@mielke-praxis.de  
www.mielke-praxis.de